

## Eklampsili olguda şiddetli posterior reversibl ensefalopati sendromunda dramatik düzelme

### Dramatic improvement in severe posterior reversible encephalopathy syndrome in a case of eclampsia

Ozan Sagut,<sup>1</sup> Bilge Piri Çınar<sup>2</sup>

<sup>1</sup>Özel Medigüven Hastanesi, Nöroloji Kliniği, Manisa, Türkiye

<sup>2</sup>Samsun Eğitim ve Araştırma Hastanesi Nöroloji Kliniği, Samsun, Türkiye

#### ÖZ

Posterior reversibl ensefalopati sendromu; bilgisayarlı tomografi (BT) ya da manyetik rezonans görüntüleme (MRG) incelemesinde; simetrik oksipital ve pariyetal loblarda ödemle birlikte akut-subakut başlangıçlı bilinçte değişiklik ve körlük gibi değişik klinik tablolara yol açan geri döndürülebilir bir tablodur. Bu yazıda preeklampsi tanısı olan gebeliğinin 34. haftasında bilinç bozukluğu nedeniyle acil servise getirilen, bu sırada jeneralize tonik klonik nöbet geçiren ve eklampsi tanısı konularak genel anestezi altında sezeryan ile doğumu gerçekleştirilen 16 yaşında bir olgu sunuldu. Ameliyat sonrası dönemde hiçbir şey göremediğini belirten hastanın beyin BT'sinde iki taraflı oksipital kortekste hipodansite saptandı. Beyin MRG incelemesinde T<sub>2</sub> ağırlıklı görüntülerde iki taraflı posterior temporal, oksipital bölgelerde ve frontal alanlarda intensite artışı saptandı. Posterior reversibl ensefalopati sendromu, geri dönüşümü olabilen ancak uygun tedavi edilmediğinde beyinde hasar bırakabilen bir sendromdur. Tedavisi; kan basıncı kontrolü, antiödem tedavi ve nöbet kontrolünden oluşmaktadır.

**Anahtar sözcükler:** Ödem; epileptik nöbet; posterior reversibl ensefalopati sendromu.

#### ABSTRACT

Posterior reversible encephalopathy syndrome is a reversible condition resulting in varying clinical states such as symmetrical edema in occipital and parietal lobes with altered consciousness and blindness of acute or subacute onset at computed tomography (CT) or magnetic resonance imaging (MRI). In this article, we present the case of a 16-year-old pregnant diagnosed with pre-eclampsia, who was brought to the emergency department due to impaired consciousness in the 34<sup>th</sup> week of pregnancy, experiencing generalized tonic-clonic seizure and after being diagnosed with eclampsia, whose cesarean delivery was performed under general anesthesia. The patient stated total loss of vision in the postoperative period and her cerebral CT revealed hypodensity in the bilateral occipital cortices. Increased intensity was observed in the bilateral posterior temporal, occipital regions and the frontal zones on T<sub>2</sub> weighted images at cerebral MRI. Posterior reversible encephalopathy syndrome is a reversible syndrome, but one that can cause brain damage unless treated appropriately. Its treatment consists of blood pressure control, anti-edema therapy and seizure control.

**Keywords:** Adema; epileptic seizure; posterior reversible encephalopathy syndrome.

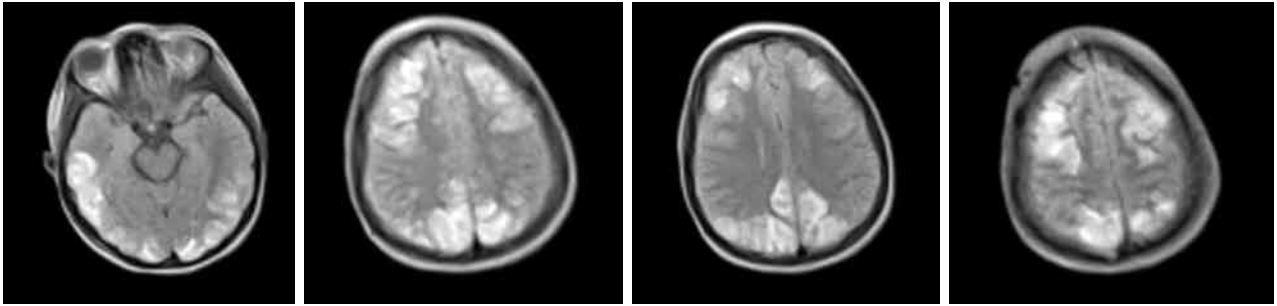
Akut ya da subakut başlangıçlı, baş ağrısı, konfüzyon, bulantı, kusma, kortikal körlük ve koma gibi çeşitli klinik tablolara bilgisayarlı tomografi (BT) ya da manyetik rezonans görüntüleme (MRG) incelemesinde; simetrik oksipital ve pariyetal loblarda subkortikal-kortikal bölgelerde geçici ödemin eşlik ettiği duruma posterior reversibl ensefalopati sendromu (PRES) denilmektedir.<sup>[1,2]</sup>

Çok ciddi durumlarda ödem oksipital ve pariyetal alanların dışında frontal ve temporal loblarda hatta infratentorial alanlarda da görülebilir.<sup>[3-5]</sup> Hipertansiyon, preeklampsi, eklampsi, postiktal dönem, ilaçlar, akut glomerülonefrit gibi etyolojik nedenleri olan PRES sıklıkla uygun tedavi ile geri döndürülebilir nörolojik bozukluklar arasında sayılabilir.

**Geliş tarihi:** 24 Ocak 2016 **Kabul tarihi:** 08 Nisan 2016

**İletişim adresi:** Dr. Bilge Piri Çınar, Samsun Eğitim ve Araştırma Hastanesi, Nöroloji Kliniği, 55090 İlkadım, Samsun, Türkiye.

Tel: 0505 - 653 99 74 e-posta: bilge.cinarpiri@gmail.com



**Şekil 1.** Posterior reversibl ensefalopati sendromu tanısı olan hastanın ilk çekilen beyin manyetik rezonans görüntüleme incelemesi. Flair sekans görüntülerde iki taraflı frontal-temporal ve parietal hiperintensite görülmekte.

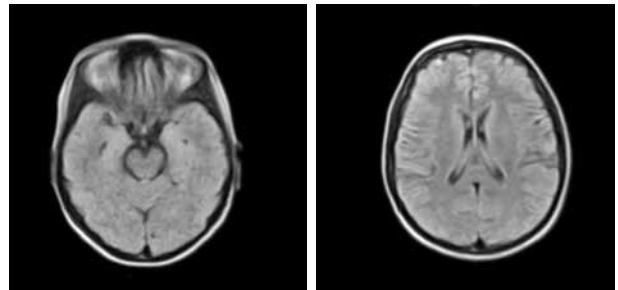
## OLGU SUNUMU

Gebeliğinin 34. haftasında bilinç bozukluğu nedeniyle acil servise getirilen 16 yaşındaki gebenin öyküsünden, gebeliğinin 28. haftasında kadın doğum uzmanı tarafından preeklampsi tanısı konulduğu, ancak kendisinin takiplerine düzenli olarak devam etmediği öğrenildi. Acil servise getirildiğinde jeneralize tonik klonik (JTK) nöbet geçiren hastaya eklampsi tanısı konularak genel anestezi altında sezaryen ile doğum gerçekleştirildi. Yoğun bakımda takibe alınan hasta, uyandıktan sonra hiçbir şey göremediğini ifade etti bunun üzerine hasta acil olarak göz hastalıkları ve nöroloji bölümleri tarafından değerlendirildi. Hastanın nörolojik muayenesinde; iki taraflı göz dibi normal saptandı, direkt ve indirekt ışık refleksi iki taraflı alındı, pupiller normoizokorik, oftalmoparezi saptanmadı. Işık persepsiyonu olan hasta el hareketlerini seçemedi. Diğer bulguları normal idi. Ancak hasta bir kez daha JTK nöbet geçirdi ve intravenöz diazepam ile nöbeti durduruldu. İntravenöz fenitoin verildikten sonra idame tedaviye devam edildi. Beyin BT'sinde iki taraflı oksipital kortekste hipodansite saptandı. Beyin MRG incelemesinde T<sub>2</sub> ağırlıklı görüntülerde iki taraflı posterior temporal, oksipital bölgelerde ve frontal alanlarda intensite artışı saptandı (Şekil 1). Eklampsi tanısı olan hastada PRES düşünülerek antiödem tedavi %20 mannitol 4x150 mL, ve kan basıncı kontrolünü sağlamak için alfa metil dopa 250 mg 2x1 başlandı. Yirmi dördüncü saat nörolojik değerlendirmesinde görme keskinliğinde belirgin düzelleme (5 metreden parmak sayma, renk görme iki taraflı normal) izlendi. Kan basıncı normale dönen hastanın iki gün içinde alfa metildopa tedavisi ve beş gün içinde de antiödem tedavisi azaltılarak kesildi. İzlem boyunca kan

basıncı normal sınırlarda idi. Bir ay sonra yapılan nörolojik muayenesi normaldi ve beyin MRG bulguları tamamen düzeldi (Şekil 2). Hasta yapılacak işlemler hakkında bilgilendirildi ve bilgilendirilmiş hasta onamı alındı.

## TARTIŞMA

Posterior reversibl ensefalopati tablosu, geri dönüşümü olabilen ancak uygun tedavi edilmediğinde beyinde hasar bırakabilen bir sendromdur.<sup>[6]</sup> Posterior reversibl ensefalopati sendromunun en sık nedeni hipertansif ensefalopati, preeklampsi/eklampsi ve ilaç kullanımı olmakla birlikte postiktal dönem, kan transfüzyonu sonrası ve renal hastalıklar gibi daha nadir nedenleri de olabilir. Kafa içi kan akımının normal ve dengeli biçimde sağlanabilmesi için serebral perfüzyon basıncının (SPB) 50 mmHg'nin üzerinde olması gerekir. Serebral otonöregülasyon, damar çapının çeşitli mekanizmalarla ayarlanarak, ortalama arteriyel basıncın (OAB) 60-150 mmHg değerleri arasında tutulup, serebral kan akımının sabit değerinde kalmasını sağlayan mekanizmadır. Serebral perfüzyon basıncı; OAB'den kafa içi



**Şekil 2.** Posterior reversibl ensefalopati sendromu tanısı olan hastanın bir ay sonra çekilen beyin manyetik rezonans görüntüleme incelemesi.

basıncının çıkarılması ile elde edilir ve kafa içi basıncı herhangi bir nedenle arttığına SPB'yi artırmak için OAB artırılır. Bununla birlikte kan basıncı arttığına SPB'yi korumak için intrakraniyal arterioller, beyin kan akışını azaltmak için kasılarak hiperperfüzyonu engellemeye çalışır. Serebral damarların bu uyum sürecini etkileyen birçok etmen bulunmaktadır. Genetik özellikler, kullanılan ilaçlar, madde kullanımı gibi faktörlerin yanında en belirleyici olan kan basıncındaki ani değişikliklerdir. Kan basıncı ani olarak yükseldiğinde, daha fazla kasılmayan arterioller tam tersine genişlemeye başlar ve beyin kan akımını korumakla görevli serebral otoregülasyon bozulur ve beyin perfüzyon basıncı kan beyin bariyerini aşar. Bu süreç sonucunda beyin parankimine sıvı ve diğer moleküllerin geçişi ile ödem meydana gelir.<sup>[7]</sup> Vazojenik ödeme beyin korteksinin iyi organize olmuş yapısı direnç gösterirken, aynı direnci subkortikal alanlar gösteremez ve vazojenik ödeme; sempatik sistemin zayıf olduğu parietal ve oksipital alanlarda ilk başta ve şiddetli olarak görülür.<sup>[6]</sup> Ancak olay şiddeti ve süresi uzadıkça daha nadir görülmekle birlikte temporal, frontal bölge hatta infratentorial alanda etkilenebilir.<sup>[3,5]</sup> Bu nedenle PRES'in tedavisinde amaçlardan biri de oluşan vazojenik ödemi azaltmaya yöneliktir. Bu amaçla hipertonic solüsyonlardan mannitol tedavisi tercih edilir. Ancak mannitol tedavisinin 3-5 gün içinde azaltılarak kesilmesi gerekmektedir. Çünkü mannitolün uzun süre kullanımı damar geçirgenliğini bozarak sonrasında ödemin artmasına katkı sağlayabilir. Bizim olgumuza da 150 mL 4x1 %20 mannitol tedavisi uygulandı ve beş gün içinde azaltılarak kesildi.

Preeklampsia, gebeliğin 20. haftasından sonra başlayan hipertansiyona proteinürinin (>300 mg/24 saatlik idrarda) eşlik etmesi olarak tanımlanmaktadır. Bu tabloya JTK epileptik nöbetlerin eşlik ettiği durumlarda ise eklampsia terimi kullanılır. Gebe ve fetüsün sağlığı açısından hem nöbetlerin hem de ani kan basıncı değişikliklerinin önüne geçilmesi ve iyi yönetilmesi gerekmektedir. Çünkü uzamış ve kontrol altına alınamamış epileptik nöbetler annenin hipoksik kalmasına ve laktik asidoza neden olabilir ve bu durum fetüse bradikardi olarak yansır. Fetüs için 10 dakikayı aşan bradikardi risk oluşturmaktadır ve annenin acil doğuma alınmasını gerektirir. Nöbet kontrolünü sağlamak için ilk basamakta önerilen tedavi magnezyum sülfat tedavisidir. Hem nöbetleri dur-

durmada hem de önleyici olarak oldukça etkili olarak kabul edilmektedir. Ancak nöbet kontrolünü sağlamak için fenitoin sodyum ya da diazepam da kullanılabilir.<sup>[8]</sup> Yapılan bazı çalışmalarda nöbet kontrolünü sağlamada magnezyum sülfat tedavisi fenitoin ve diazepam tedavisine kıyasla daha etkili bulunmakla birlikte bizim hastamızda diazepam ve fenitoin tedavisi ile nöbet kontrolü sağlandı ve idame tedavide bir sorun yaşanmadı.<sup>[9]</sup> Nöbet kontrolü ile birlikte kontrol altına alınamayan kan basıncı değişikliklerinin de beyinde yol açacağı geçici ya da kalıcı hasarlar göz önünde bulundurulmalı, kan basıncı kontrolü süratle ve güvenli bir şekilde sağlanmalı ve stabil tutulmalıdır. Ani kan basıncı yüksekliğinin yol açabileceği tablolardan olan ve sıklıkla geri dönüşümlü olarak kabul edilen PRES bizim olgumuzda da izlendi ve beyin MRG incelemesinde T<sub>2</sub> ağırlıklı görüntülerde iki taraflı posterior temporal, oksipital bölgelerde ve frontal alanlarda yaygın hiperintensite saptandı. Olgumuzda en sık görülen oksipital bölgelerdeki etkilenme ile birlikte olayın şiddeti ya da hastanın özellikleri nedeniyle literatürle uyumlu olarak hem parietal hem de temporal bölgelerde etkilenme izlendi.<sup>[10]</sup> Ancak hem nöbet kontrolü hem de kan basıncı kontrolü sağlanması ile birlikte eklampside esas tedavi olan doğumun da gerçekleşmesi ile birinci ayın sonunda hem nörolojik hem de beyin MRG bulgularının normale döndüğü görüldü.

Sonuç olarak, preeklampsili hastaların kan basıncı ve klinik takibinin titizlikle yapılması gerekmektedir. Eklampsia gibi hem anne hem de fetus üzerinde öldürücü olabilecek akut sonuçlarla birlikte eklampsia ya da preeklampsia sonrasında daha nadir olarak görülen PRES açısından kronik dönemde sekel bırakabilecek sonuçlar açısından dikkatli olunmalıdır. Posterior reversibl ensefalopati sendromlu hastanın beyin MRG bulguları çok şiddetli olsa da bu klinik tablo hızla değerlendirildiğinde ve uygun tedavi edildiğinde tamamen geri dönüşlüdür ve prognozu iyidir.

#### **Çıkar çakışması beyanı**

Yazarlar bu yazının hazırlanması ve yayınlanması aşamasında herhangi bir çıkar çakışması olmadığını beyan etmişlerdir.

#### **Finansman**

Yazarlar bu yazının araştırma ve yazarlık sürecinde herhangi bir finansal destek almadıklarını beyan etmişlerdir.

**KAYNAKLAR**

1. Dillon WP, Rowley H. The reversible posterior cerebral edema syndrome. *AJNR Am J Neuroradiol* 1998;19:591.
2. Lee VH, Wijdicks EFM, Manno EM, Rabinstein AA, "Clinical spectrum of reversible posterior leukoencephalopathy syndrome," *Archives of Neurology* 2008;65: 205-10.
3. Casey SO, Sampaio RC, Michel E, Truwit CL. Posterior reversible encephalopathy syndrome: utility of fluid-attenuated inversion recovery MR imaging in the detection of cortical and subcortical lesions. *AJNR Am J Neuroradiol* 2000;21:1199-206.
4. Hinchey J, Chaves C, Appignani B, Breen J, Pao L, Wang A, et al. A reversible posterior leukoencephalopathy syndrome. *N Engl J Med* 1996;334:494-500.
5. Tortora F, Caranci F, Belfiore MP, Manzi F, Pagliano P, Cirillo S. Brainstem variant of posterior reversible encephalopathy syndrome: A case report. *Neuroradiol J* 2015;28:634-7.
6. McKinney AM, Short J, Truwit CL, McKinney ZJ, Kozak OS, SantaCruz KS, et al. Posterior reversible encephalopathy syndrome: incidence of atypical regions of involvement and imaging findings. *AJR Am J Roentgenol* 2007;189:904-12.
7. MacKenzie ET, Strandgaard S, Graham DI, Jones JV, Harper AM, Farrar JK. Effects of acutely induced hypertension in cats on pial arteriolar caliber, local cerebral blood flow, and the blood-brain barrier. *Circ Res* 1976;39:33-41.
8. Duley L, Henderson-Smart DJ, Chou D. Magnesium sulphate versus phenytoin for eclampsia. *Cochrane Database Syst Rev* 2010;10:000128.
9. Duley L, Henderson-Smart DJ, Walker GJ, Chou D. Magnesium sulphate versus diazepam for eclampsia. *Cochrane Database Syst Rev* 2010;12:000127.
10. Kastrup O, Schlamann M, Moeninghoff C, Forsting M, Goericke S. Posterior Reversible Encephalopathy Syndrome: The Spectrum of MR Imaging Patterns. *Clin Neuroradiol* 2015;25:161-71.